Guía para el diagnóstico y tratamiento de Cuerpos Extraños en el Tracto Aerodigestivo en Niños

Objetivo

Esta guía práctica, basada en la evidencia, provee recomendaciones para el diagnóstico y manejo de los cuerpos extraños en el tracto aerodigestivo en niños.
Su objetivo es evaluar la evidencia publicada y realizar recomendaciones basadas en principios teóricos básicos y pautas generales, para el diagnóstico y tratamiento de pacientes pediátricos con cuerpos extraños aspirados en laringe, tráquea y bronquios, e ingeridos en el esófago.

Grupo que elabora la guía

En la elaboración, redacción y revisión de esta guía participaron los doctores Juan Camilo Ospina García y Natalia Mantilla Tarazona. Búsqueda en la literatura y evaluación de guías encontradas por el método AGREE: realizadas por ACORL y los doctores Daniel Camilo Beltrán Cruz y María Claudia Chavarriaga.

Fecha de elaboración

Entre septiembre del 2008 y mayo del 2009. Se sugiere la revisión de esta guía en el primer semestre del 2014.

Conflicto de intereses

El doctor Juan Camilo Ospina García ha sido conferencista con los laboratorios Glaxo Smith-Kline y Schering Plough. De la misma manera, ha sido coautor del manual de otitis media con Glaxo Smith-Kline. En el momento de elaboración de la guía fue vocal suplente de la Asociación Colombiana de Otorrinolaringología, Cirugía de Cabeza y Cuello, Maxilofacial y Estética Facial ACORL, y ha seguido las directrices generales de la misma, verificando que las negociaciones que se realizan con la industria farmacéutica estén de acuerdo con los estatutos y políticas de ACORL, sin intervenir directamente en ellas. No hay otros que declarar. El costo de elaboración de la guía fue asumido en parte por la ACORL y el tiempo de la Pontificia Universidad Javeriana.

Calidad de la evidencia

RECOMENDACIONES CON BASE
EN LA CALIDAD DE LA EVIDENCIA

GRADO A. Condiciones para las cuales hay evidencia contundente y definitiva para favorecer la práctica de una intervención.
GRADO B. Condiciones para las cuales hay evidencia que sugiere la práctica de una intervención.
GRADO C. Condiciones para las cuales no hay evidencia clínica suficiente para favorecer o evitar la práctica de una intervención.
GRADO D. Condiciones para las cuales hay evidencia que sugiere evitar la práctica de una intervención.
GRADO E. Condiciones para las cuales hay evidencia contundente y definitiva para evitar la práctica de una intervención.

CLASIFICACIÓN DE LA CALIDAD
DE LA EVIDENCIA ENCONTRADA

NIVEL I. Experimento clínico aleatorizado, con adecuado control de errores, con intervalos de confianza aceptables y/o un metaanálisis de calidad, con estudios homogéneos.
NIVEL II. Experimento clínico aleatorizado, sin adecuado control de errores o sin intervalos de confianza aceptables y/o un metaanálisis con estudios heterogéneos o que no sean de alta calidad.
NIVEL III.

- Experimento clínico controlado no aleatorizado
- Estudios de casos y controles o cohortes
- Cohortes con controles históricos o series de tiempo (antes y después)

NIVEL IV. Opiniones de autoridades con experiencia clínica no cuantificada, informes de comités de expertos y series de casos.

Estrategia de búsqueda

Se realizó una búsqueda inicial de las mejores guías disponibles para el diagnóstico y tratamiento de los *cuerpos extraños en el tracto aerodigestivo en niños,* en varias bases de datos, con el requisito de que estuviesen publicadas en inglés, español o portugués entre los años 2000 a 2008 y luego fueron enviadas a diferentes expertos, miembros de ACORL, quienes las calificaron teniendo en cuenta el documento AGREE para evaluación de la calidad de guías, y escogieron las mejores. Se consultó a miembros de ACORL sobre aspectos de los

cuerpos extraños en el tracto aerodigestivo en niños, que deberían ser resueltos por una guía de diagnóstico y tratamiento. Esta evaluación, las guías seleccionadas y las preguntas realizadas fueron enviadas al Servicio de Otorrinolaringología de la Pontificia Universidad Javeriana, para su redacción final y búsqueda basada en la evidencia de aspectos no cubiertos por las guías de referencia y preguntados por los expertos.

Definiciones

Presencia de cuerpos extraños aspirados en laringe, tráquea y bronquios, o ingeridos en el esófago. Se trata de un evento potencialmente fatal.

La aspiración o ingestión de cuerpos extraños es una causa muy común de morbimortalidad en niños, de modo especial en menores de dos años. Durante el 2000 fue la causa de 160 muertes y de más de 17.000 consultas en los servicios de urgencias en niños menores de catorce años en Estados Unidos (1). El fallecimiento por asfixia secundaria a aspiración de cuerpos extraños es la cuarta causa más común de muerte accidental en Estados Unidos. Aunque cualquier persona, sin importar la edad, está en riesgo de aspirar o ingerir en forma accidental cuerpos extraños, los niños entre los doce y los cinco años constituyen un grupo de mayor riesgo. Aproximadamente el 80% de los episodios ocurren en niños menores de tres años, con un pico de incidencia entre los dos primeros años de vida (4-12).

Antes del siglo XX, la aspiración de cuerpos extraños tenía una tasa de mortalidad del 24%; sin embargo, con el desarrollo de las técnicas de broncoscopia, la mortalidad disminuyó en forma dramática (2). En el 2002, más de 4.100 episodios fatales se reportaron en los Estados Unidos (3).

La aspiración o ingestión de cuerpos extraños depende de: hábitos alimenticios, que varían de manera amplia entre culturas, ciudades o países; estrato socioeconómico, exposición cotidiana a objetos potencialmente aspirables o ingeribles, el grado de supervisión de padres o cuidadores, entre otros. Los cuerpos extraños aspirados con mayor frecuencia son materiales orgánicos, maní (36-55% de todos los cuerpos extraños en la sociedad occidental), nueces, semillas (en especial de sandía), zanahorias crudas, uvas, salchichas, espinas de pescado, huesos de pollo, pedazos grandes de comida, semillas de frutas, palomitas de maíz, entre otros (4-6, 9-11). Los cuerpos orgánicos son los que aspiran más a menudo lactantes y niños pequeños. Los materiales inorgánicos, de manera especial juguetes plásticos y también dulces, clavos, clips, alfileres, baterías, piezas de joyería (aretes, cadenas), vidrios, ganchos y accesorios para el pelo, los aspiran con mayor frecuencia niños mayores (15-17). Las monedas constituyen el objeto que se encuentra habitualmente en el esófago, aunque todos los elementos descritos antes pueden impactarse en el lumen esofágico. Los objetos redondos son los que se relacionan más a menudo con desenlaces fatales (15, 18). Es importante enfatizar en lo siguiente: según la naturaleza de los cuerpos extraños, estos pueden expandirse, cambiar de forma, disolverse, desintegrarse, fragmentarse, penetrar, irritar la mucosa respiratoria o digestiva, ya sea por vecindad o por reacción físico-química (13).

La mayoría de cuerpos extraños en niños se localizan en los bronquios (7, 11, 19) y con menor frecuencia en la laringe y la tráquea. Sin embargo, cuando se trata de objetos grandes, con bordes afilados o irregulares, se alojan más a menudo en la laringe (11, 20). Esto es particularmente común en niños menores de un año. Comparados con los cuerpos extraños bronquiales, los laringotraqueales están asociados a mayor morbimortalidad (20, 21).

La presentación del cuadro clínico de cuerpos extraños en la vía aérea depende de si el evento fue presenciado, de la edad del niño, del tipo de objeto aspirado, del tiempo transcurrido entre el hecho y la localización del cuerpo extraño. El diagnóstico en las primeras 24 horas de la aspiración se realiza en el 50-75% de los casos (7, 11).

Diagnóstico y tratamiento

Anamnesis y cuadro clínico (recomendación basada en la revisión sistemática de estudios de casos y controles y cohortes). El aspecto clave en el diagnóstico de cuerpo extraño en el tracto aerodigestivo es una completa y detallada anamnesis. Un evento de atoramiento presenciado por otra persona (por lo general los padres u otro adulto), definido como un cuadro de inicio súbito de tos y/o disnea y/o cianosis en un niño previamente sano, tiene una sensibilidad del 76-92% para el diagnóstico de cuerpo extraño en vía aérea (6, 7, 11, 12, 22, 23); nunca debe ser subestimado, aun en ausencia de síntomas respiratorios. En una revisión de 200 casos de cuerpos extraños en vía aérea, el 19% consultaron un mes después de la aspiración, a pesar de existir historia de evento presenciado en el 88% de los casos (22).

El cuadro clínico de aspiración de cuerpos extraños cursa con tres etapas clínicas, que pueden variar en tiempo y severidad (13).

Después del evento inicial, al ser aspirado el cuerpo extraño, el paciente presenta sensación de atoramiento, paroxismos de tos, inhabilidad para hablar, náuseas y potencialmente obstrucción completa de la vía aérea. Una vez que los reflejos de defensa se fatigan y el cuerpo extraño se aloja, el paciente experimenta una mejoría transitoria, que con frecuencia lleva al diagnóstico errado o tardío, por la "resolución" de los síntomas (16). Este corresponde al período asintomático o silente. En la tercera etapa se presentan síntomas de las potenciales complicaciones, que pueden manifestarse entre minutos a meses después del episodio. Estos incluyen tos, fiebre, hemoptisis, neumonía, abscesos, atelectasias, hemotórax, neumotórax, perforación, mediastinitis, fístula broncocutánea e incluso muerte.

Perfil de evidencia: cuadro clínico
Calidad de evidencia agregada: Nivel III: estudios de casos y controles o cohortes.
Beneficios: Fácil de realizar, no aumento de costos.
Desventajas: Costo en entrenamiento clínico.
Recomendación grado B. Condiciones para las cuales hay evidencia que sugiere la práctica de una intervención.
1B. Imágenes diagnósticas (radiografía de tórax) (recomendación basada en la revisión sistemática de estudios de casos y controles y cohortes).

El estudio de rutina es una radiografía PA o AP y lateral de tórax. Si se sospecha cuerpo extraño en hipofaringe, laringe o tráquea, las proyecciones PA o AP y lateral de cuello son útiles. Con frecuencia se requieren proyecciones en inspiración, espiración forzada, en decúbito lateral o incluyendo el abdomen. Los estudios con fluoroscopia pueden ser útiles para evaluar la vía aérea en forma dinámica (27), pero la radiación es considerablemente mayor.

El diagnóstico de un cuerpo extraño no se debe basar solo en el criterio radiográfico, con excepción de materiales evidentemente radiopacos. La sensibilidad y especificidad de los rayos X en el diagnóstico de cuerpos extraños varía en la literatura. Una radiografía de tórax normal no excluye el diagnóstico de aspiración de cuerpo extraño (7, 23, 25, 26). En unas series retrospectivas de 1.068 casos de niños con cuerpos extraños aspirados, se encontraron radiografías dentro de límites normales en casi dos tercios de ellos (7).

Perfil de evidencia: radiografía de tórax
Calidad de la evidencia agregada: Nivel III: estudios de casos y controles y cohortes.
Beneficios: Bajo costo, fácil de realizar, rápida.
Desventaja: Un resultado normal no excluye el diagnóstico de cuerpo extraño aspirado, que requiere la colaboración de los pacientes menores.
Recomendación grado B. Condiciones para las cuales hay evidencia que sugiere la práctica de una intervención.

Tratamiento (recomendación basada en la revisión sistemática de estudios de casos y controles y cohortes)

El tratamiento de elección es la extracción endoscópica pronta, con las mejores condiciones de seguridad para el paciente. A menos que este presente una obstrucción total de la vía aérea, la cirugía puede diferirse hasta que la decisión de llevarlo a la sala de cirugía haya sido muy bien analizada, con el personal necesario.

El árbol traqueobronquial debe examinarse en todos los casos donde se sospeche aspiración de cuerpo extraño. La morbimortalidad incrementa si la evaluación broncoscópica se retrasa (11, 12, 24, 28, 29).

Para llevar a un paciente a cirugía se tienen en cuenta dos de tres aspectos (deben ser positivos por lo menos dos) (13):

- Historia clínica positiva para aspiración/ingestión de cuerpo extraño.
- Examen físico positivo o altamente sospechoso.
- Hallazgos radiológicos.

Si se tienen dos criterios positivos de tres, el paciente debe ser llevado a broncoscopia rígida en salas de cirugía.

Broncoscopia rígida

La broncoscopia rígida es el medio diagnóstico y terapéutico de elección (16, 30, 32-34). Según la American Thoracic Society: "Bajo la mayoría de circunstancias la remoción de cuerpos extraños y tejido anormal se debe realizar por medio de un broncoscopio rígido" (32).

La broncoscopia rígida permite el control de la vía aérea, adecuada visualización, manipulación del objeto con una variedad de fórceps y manejo de hemorragias provenientes de mucosas (14, 31, 35, 36). La toracotomía está indicada ocasionalmente en casos raros, en los cuales los cuerpos extraños se identifican, pero no es posible removerlos o extraerlos con broncoscopia rígida ni flexible.



La extracción de los cuerpos extraños debe realizarla un operador experimentado. El desprendimiento de estos o de fragmentos al bronquio fuente o al pulmón contralateral es una complicación letal, si el bronquio originalmente comprometido permanece obstruido por inflamación o cuerpo extraño residual (38).

Después de la remoción el árbol traqueobronquial debe evaluarse, en busca de otro cuerpo extraño o de fragmentos residuales (22, 39). Si el cuerpo se ha retenido el suficiente tiempo como para producir infección, se debe tomar una muestra para gram y cultivo a través del broncoscopio, a fin de establecer el tratamiento antibiótico. Si persisten síntomas clínicos y radiográficos después de la extracción del cuerpo extraño y del manejo de la infección, se debe repetir la broncoscopia, en busca de fragmentos residuales o de otro cuerpo extraño no identificado inicialmente.

Perfil de evidencia
Calidad de la evidencia agregada: Nivel III: casos y controles y cohortes.
Beneficios: Exactitud del diagnóstico, patrón de oro de manejo.
Desventaja: Costos en entrenamiento, experiencia del cirujano, requerimiento de anestesia general.
Recomendación grado A. Condiciones para las cuales hay evidencia contundente y definitiva para favorecer la práctica de una intervención.

Prevención-educación

La educación es una estrategia para prevenir la aspiración de cuerpos extraños a la vía aérea en niños. A pesar de que es efectiva en realizar cambios en el conocimiento y el comportamiento, no existe evidencia directa que sustente que estas intervenciones disminuyan las tasas de lesiones. La Academia Americana de Pediatría recomienda la consejería anticipatoria a cuidadores y padres desde los seis meses de edad (39), para prevenir la aspiración de cuerpos extraños, debido a que en esta edad es cuando los niños inician el desarrollo de la motricidad fina (recogen objetos pequeños y los introducen en la boca). Se debe advertir sobre la prevención en el uso de (17, 39): canicas, juguetes redondos, globos de látex. La ingestión de alimentos como nueces, maní, palomitas de maíz, semillas, ciertos tipos de dulces, entre otros, debería ser siempre supervisada y pospuesta hasta después de los cuatro o cinco años de edad, cuando puedan ser masticados y deglutidos en forma apropiada. Salchichas o uvas deben cortarse a lo largo y en cuatro partes y lo ideal es introducirlas a la dieta después de los cuatro años (40, 13). Los lactantes deben siempre deben estar bajo supervisión y que solo reciban alimentos sólidos de sus padres o cuidadores. Asimismo, no dar monedas u otros objetos pequeños a los niños como recompensa. El hábito de sostener objetos en la boca se debe abolir y por último, los padres deben estar capacitados en reanimación cardiopulmonar básica. Además, deberían emprenderse campañas masivas de prevención.

Aunque la supervisión de los padres nunca será infalible para evitar que el niño explore el mundo que lo rodea y se vea expuesto a los potenciales riesgos que esto conlleva, no debe dejar de insistirse en la importancia de inculcar buenas pautas de comportamiento, sobre todo durante las comidas. El ambiente cotidiano en el que el niño se desenvuelve (casa, guardería o kínder) debe modificarse, de modo que el riesgo se minimice al máximo (13).

Perfil de evidencia
Calidad de la evidencia agregada: Nivel IV. Opiniones de autoridades con experiencia clínica no cuantificada, informes de comités de expertos y series de casos.
Beneficios: Bajo costo.
Desventaja: Es difícil medir el impacto de campañas preventivas.
Recomendación grado B. Condiciones para las cuales hay evidencia que sugiere la práctica de una intervención.

Algoritmo

CUERPO EXTRAÑO EN VÍA AEREA PEDIÁTRICA

DIAGRAMA DE FLUJO

1	Paciente con evento de atoramiento o aspiración presenciado
2	Alta sospecha
3	Historia clínica para aspiración y/o ingesta CE; examen físico positivo o altamente sospechoso; hallazgos radiológicos.
4	Presencia de dos de tres hallazgos positivos - Broncoscopia rígida
5	Observación
6	Fin

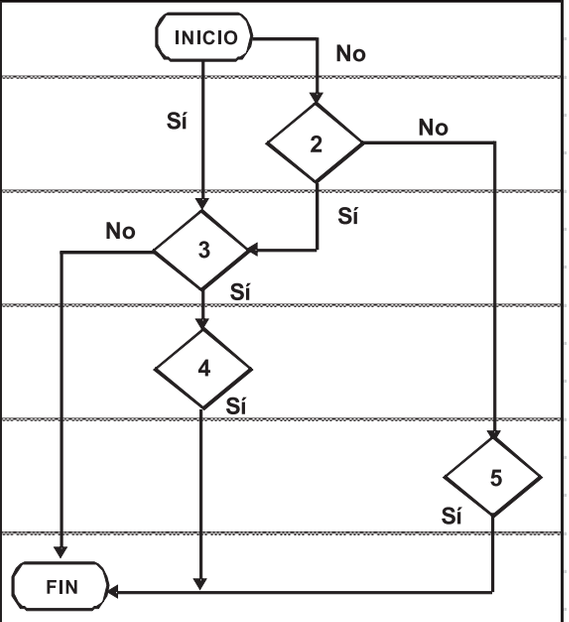

Bibliografía

1. Gotsch, K.; Annest, J. L.; Holmgreen, P. Nonfatal choking-related episodes among children-United States, 2001. *MMWR Morb Mortal Wkly Rep,* 2002; 51: 945
2. Kramer, T. A.; Riding, K. H.; Salkeld, L. J. Tracheobronchial and esophageal foreign bodies in the pediatric population. *J Otolaryngol,* 1986; 15: 355.
3. National Safety Council. *Report on Injuries in America,* 2002. Information online: www.nsc.org/library/report_injury_usa.htm (Accessed on May 3, 2005)
4. Rothmann, B. F.; Boeckman, C. R. Foreign bodies in the larynx and tracheobronchial tree in children. A review of 225 cases. *Ann Otol Rhinol Laryngol,* 1980; 89: 434.
5. Inglis, A. F., Jr.; Wagner, D. V. Lower complication rates associated with bronchial foreign bodies over the last 20 years. *Ann Otol Rhinol Laryngol,* 1992; 101: 61.
6. Francois, M.; Thach-Toan, Maisani, D, *et al.* Endoscopy for exploration for foreign bodies of the lower respiratory tract of the child. Apropos of 668 cases. *Ann Otolaryngol Chir Cervicofac,* 1985; 102: 433.
7. Eren, S.; Balci, A. E.; Dikici, B., *et al.* Foreign body aspiration in children: experience of 1160 cases. *Ann Trop Paediatr,* 2003; 23: 31.
8. Burton, E. M.; Brick, W. G.; Hall, J. D., *et al.* Tracheobronchial foreign body aspiration in children. *South Med J,* 1996; 89: 195.
9. Mu, L.; He, P.; Sun, D. Inhalation of foreign bodies in Chinese children: A review of 400 cases. *Laryngoscope,* 1991; 101: 657.
10. Schmidt, H.; Manegold, B. C. Foreign body aspiration in children. *Surg Endosc,* 2000; 14: 644.
11. Tan, H. K.; Brown, K.; McGill, T., *et al.* Airway foreign bodies (FB): a 10-year review. *Int J Pediatr Otorhinolaryngol,* 2000; 56: 91.
12. Ciftci, A. O.; Bingol-Kologlu, M.; Senocak, M. E., *et al.* Bronchoscopy for evaluation of foreign body aspiration in children. *J Pediatr Surg,* 2003; 38: 1170.
13. Ospina, J. C. Cuerpos extraños en el tracto aerodigestivo infantil. El papel del otorrinolaringólogo pediatra. *Acta de Otorrinolaringología y Cirugía de Cabeza y Cuello,* junio de 2005; Vol. 33, No. 2: 36-47.
14. Pasaoglu, I.; Dogan, R.; Demircin, M., *et al.* Bronchoscopic removal of foreign bodies in children: Retrospective analysis of 822 cases. *Thorac Cardiovasc Surg,* 1991; 39: 95.
15. Rimell, F. L.; Thome, A., Jr.; Stool, S., *et al.* Characteristics of objects that cause choking in children. *JAMA,* 1995; 274: 1763.
16. Fitzpatrick, P. C.; Guarisco, J. L. Pediatric airway foreign bodies. *J La State Med Soc,* 1998; 150: 138.
17. Darrow, D. H.; Holinger, L. D. Aerodigestive tract foreign bodies in the older child and adolescent. *Ann Otol Rhinol Laryngol,* 1996; 105: 267.
18. Lifschultz, B. D.; Donoghue, E. R. Deaths due to foreign body aspiration in children: the continuing hazard of toy balloons. *J Forensic Sci,* 1996; 41: 247.
19. Black, R. E.; Johnson, D. G.; Matlak, M. E. Bronchoscopic removal of aspirated foreign bodies in children. *J Pediatr Surg,* 1994; 29: 682.
20. Lima, J. A. Laryngeal foreign bodies in children: a persistent, life-threatening problem. *Laryngoscope,* 1989; 99: 415.
21. Esclamado, R. M.; Richardson, M. A. Laryngotracheal foreign bodies in children. A comparison with bronchial foreign bodies. *Am J Dis Child,* 1987; 141: 259.
22. Blazer, S.; Naveh, Y.; Friedman, A. Foreign body in the airway. A review of 200 cases. *Am J Dis Child,* 1980; 134: 68.
23 Lea, E.; Nawaf, H.; Yoav, T., *et al.* Diagnostic evaluation of foreign body aspiration in children: a prospective study. *J Pediatr Surg,* 2005; 40: 1122.
24. Mantor, P. C.; Tuggle, D. W.; Tunell, W. P. An appropriate negative bronchoscopy rate in suspected foreign body aspiration. *Am J Surg,* 1989; 158: 622.
25. Zerella, J. T.; Dimler, M.; McGill, L. C.; Pippus, K. J. Foreign body aspiration in children: value of radiography and complications of bronchoscopy. *J Pediatr Surg,* 1998; 33: 1651.
26. Silva, A. B.; Muntz, H. R.; Clary, R. Utility of conventional radiography in the diagnosis and management of pediatric airway foreign bodies. *Ann Otol Rhinol Laryngol,* 1998; 107: 834.
27. Rudman, D. T.; Elmaraghy, C. A.; Shiels, W. E.; Wiet, G. J. The role of airway fluoroscopy in the evaluation of stridor in children. *Arch Otolaryngol Head Neck Surg,* 2003; 129: 305.
28. Karakoc, F.; Karadag, B.; Akbenlioglu, C., *et al.* Foreign body aspiration: what is the outcome? *Pediatr Pulmonol,* 2002; 34: 30.
29. Linegar, A. G.; von Oppell, U. O.; Hegemann, S., *et al.* Tracheobronchial foreign bodies. Experience at Red Cross Children's Hospital, 1985-1990. *S Afr Med J.* 1992; 82: 164.

30. Martinot, A.; Closset, M.; Marquette, C. H., *et al.* Indications for flexible versus rigid bronchoscopy in children with suspected foreign-body aspiration. *Am J Respir Crit Care Med,* 1997; 155: 1676.
31. Wood, R. E.; Gauderer, M. W. L. Flexible fiberoptic bronchoscopy in the management of tracheobronchial foreign bodies in children: The value of a combined approach with open tube bronchoscopy. *J Pediatr Surg,* 1984; 19: 693.
32. Green, C. G.; Eisenberg, J.; Leong, A., *et al.* Flexible endoscopy of the pediatric airway. *Am Rev Respir Dis,* 1992; 145: 233.
33. Castro, M.; Midthun, D. E.; Edell, E. S., *et al.* Flexible bronchoscopic removal of foreign bodies from pediatric airways. *J Bronchol,* 1994; 1: 92.
34. Weissberg, D.; Schwartz, I. Foreign bodies in the tracheobronchial tree. *Chest,* 1987; 91: 730.
35. Healy, G. B. Management of tracheobronchial foreign bodies in children: an update. *Ann Otol Rhinol Laryngol,* 1990; 99: 889.
36. Banerjee, A.; Rao, K. S.; Khanna, S. K., *et al.* Laryngo-tracheo-bronchial foreign bodies in children. *J Laryngol Otol,* 1988; 102: 1029.
37. Pawar, D. K. Dislodgement of bronchial foreign body during retrieval in children. *Paediatr Anaesth,* 2000; 10: 333.
38. McGuirt, W. F.; Holmes, K. D.; Feehs, R., *et al.* Tracheobronchial foreign bodies. *Laryngoscope,* 1988; 98: 615.
39. Dan K Seilheimer, MD, Geroge B Mallory, MD Susan B Torrey, MD , Mechanical airway obstruction: Choking, strangulation, and suffocation. In: Injury Prevention and Control for Children and Youth. American Academy of Pediatrics, Elk Grove Village, IL 1997. p.285.
40. Harris, C. S.; Baker, S. P.; Smith, G. A.; Harris, R. M. Childhood asphyxiation by food. A national analysis and overview. *JAMA,* 1984; 251: 2231.

Lecturas Recomendadas

1. Holinger, L. D.; Lusk, R. P.; Green, C. G. *Pediatric Laryngology and broncoesophagology.* 1a. Ed. Philadelpphia: Lippincott-Raven, 1997.
2. Manning, S. G.; Stool, S. Foreign bodies of the pharynx and esophagus. In Blustone, C. D.; Stool, S. E.; Alper, C. M., *et al. Pediatric Otolaryngology,* vol. 2. 4a. Ed. Philadelphia: Saunders, 2003, 1324-1337.

